Lane Medical Library

Aus der II. Chirurgischen Abteilung des Horst-Wessel-Krankenhauses in Friedrichshain-Berlin
(Damaliger dirig. Arzt: Prof. Dr. Wildegans)

Ein Beitrag zur Pneumatocele cranii.

Inaugural-Dissertation
zur
Erlangung der
Medizinischen Doktorwürde
an der
Friedrich-Wilhelms-Universität
zu Berlin

vorgelegt von

Hans Wagner
aus Staßfurt

Tag der Promotion: 21. 12. 1936

Druck: Karl u. Richard Hoffmann, Charlottenburg, Schillerstr. 44.

763

Gedruckt mit Genehmigung

der

Medizinischen Fakultät der Universität Berlin

Dekan: Prof. Dr. Siebeck

Referent: Prof. Dr. Wildegans

Korreferent: Prof. Dr. Rostock

Meinen Eltern!

Bei der Durchsicht der einschlägigen Literatur zeigt es sich, daß die Pneumatocele des Schädels eine so seltene Erkrankung ist, daß ich es für gerechtfertigt halte, über einen m. W. einzig dastehenden Fall aus der II. chir. Abt. des Horst Wessel-Krankenhauses im Friedrichshain zu Berlin (dirig. Arzt Prof. Dr. Wildegans) zu berichten.

Als Pneumatocele cranii bezeichnet man die cirkumskripten Luftansammlungen im Schädel, die aus verschiedener Ursache meist zwischen Schädelknochen und Periost, aber wie auch der hier zu behandelnde Fall zeigen wird, an anderen Stellen im Schädel auftreten können.

Bevor ich einen Ueberblick über die Literatur der letzten Jahre, in dem über alle Arten von Pneumatocelen z. T. sehr ausführlich berichtet wird, gebe, möchte ich den Krankheitsfall besprechen, den mir der damalige dirigierende Arzt der II. Chirurgischen Abteilung des Horst Wessel-Krankenhauses Berlin, Herr Prof. Dr. Wildegans, freundlichst zur Bearbeitung überlassen hat.

Krankheitsgeschichte.

H., Ernst, 32 Jahre.

Familienanamnese: Der Vater und 2 Schwestern leben und sind gesund. Die Mutter ist mit 68 Jahren an Magenkrebs gestorben.

Eigene Anamnese: Als Kind Diphtherie und häufig Mandelentzündung. Mit 11 Jahren Tonsillektomie rechts. 1920 (mit 17 Jahren) Blinddarmreizung. 1929 wurde im Hedwigs-Krankenhaus Berlin eine Lungentuberkulose festgestellt (10 Tage zur Beobachtung, danach war der Kranke 6 Wochen in Ostpreußen auf dem Lande. Seitdem keine Beschwerden von seiten der Lunge mehr. 1931 Gonorrhoe (etwa 6 Wochen) ausgeheilt. In den letzten Jahren öfter noch Stiche in der rechten Rückenseite. Sonst ist der Kranke angeblich immer gesund gewesen.

Jetzige Beschwerden: (Am 17. 11. 34). Vor 13 Tagen, am 4. 11. 34 stellten sich bei H. bei einem Ausflug plötzlich sehr heftige Kopfschmerzen in der rechten Schläfengegend ein. Der behandelnde Arzt verordnete Veramon und Cibalgin. Die Schmerzen ließen aber nicht nach, bzw. nach vorübergehender Besserung traten sie wieder auf. In den letzten Tagen wurde der Kopfschmerz unerträglich und es trat Schwindelgefühl auf, besonders, wenn der Pat. sich aus liegender Stellung aufrichtete.

Am 17. 11. 34 wurde er vom Arzt auf die innere Abteilung des Horst Wessel-Krankenhauses eingewiesen.

Befund (am 17. 11. 34):

Der 32-jährige Kranke ist in gutem Ernährungs- und Kräftezustand. Die Haut und sichtbaren Schleimhäute sind gut durchblutet. Keine Oedeme, Exantheme oder Drüsenschwellungen.

Kopf und Hals: Die Lippen zeigen eine hochrote Farbe mit leichter Cyanose. Zunge, Rachen: o. B. Thorax: beiderseits gleichmäßig gewölbt.

Pulmones: Lungengrenzen rechts und links gut verschieblich, sonorer Klopfschall und vesiculäres Atmen. Lediglich über beiden Spitzen hört man einzelne bronchitische Geräusche.

Cor: Grenzen der Norm entsprechend. Töne rein. Erster Ton über der Spitze ist etwas dumpf und langgezogen. Aortenband anscheinend nicht verbreitert. Aktion regelmäßig.

Abdomen: Bauchdecken weich und leicht eindrückbar. Leber und Milz nicht zu tasten. Keine Druckschmerzhaftigkeit, keine Resistenz.

Nervensystem: Die Pupillen reagieren beiderseits prompt auf Licht und Convergenz. Patellarsehnenreflexe und Achillessehnenreflexe beiderseits normal auslösbar. Babinski beiderseits negativ. Kein Nystagmus. Keine Druckempfindlichkeit der Nervenaustrittsstellen am Kopf, keine Sensibilitätsstörung am Kopf. Romberg negativ.

Therapie und Verlauf:

17. 11. 34: Pat. erhält 3mal 0,5 Aspirin und Kopflichtbügel.

19. 11. 34: Wassermannsche Reaktion negativ.

20. 11. 34: Die Beschwerden haben etwas nachgelassen, sind aber angeblich doch noch ziemlich heftig. Im Blutbild fällt eine Eosinophilie von 5 % auf.

22. 11. 34: Röntgenbefund des Schädels (s. Abb. 1 und 2): In der rechten Hemisphaere zeigt sich eine handtellergroße Aufhellungsfigur. Die Hypophyse erscheint etwas aufgeweitet; die Proc. clin. post. stark nach oben gewölbt. Thoraxdurchleuchtung: o. B.

22. 11. 34: Augenärztliche Untersuchung: Fundus o. B.

23. 11. 34: Die Trigeminusäste I und II rechts sind jetzt druckempfindlich. Das Allgemeinbefinden ist gebessert. Pat. steht auf.

2. 12. 34: Beschwerden geringer.

5. 12. 34: Röntgenkontrolle ergibt denselben Befund wie am 22. 11.

10. 12. 34: Pat. ist annähernd beschwerdefrei, wird gebessert entlassen und soll sich am 18. 12. 34 nochmals zur Röntgenkontrolle vorstellen.

18. 12. 34: Kontrollaufnahme: Im Bereich des rechten Stirnbeines sieht man direkt unterhalb des Schädeldaches mit den Ventrikeln in keinerlei Verbindung stehend, eine handtellergroße Aufhellungsfigur, die einer Luftansammlung daselbst entsprechen dürfte. Die Ausläufer der Aufhellungsfigur reichen nach vorn bis zum Sinus frontalis. — Es handelt sich hier sicherlich um einen Pneumocephalus extracerebralis (durch ein früheres Trauma bedingt?).

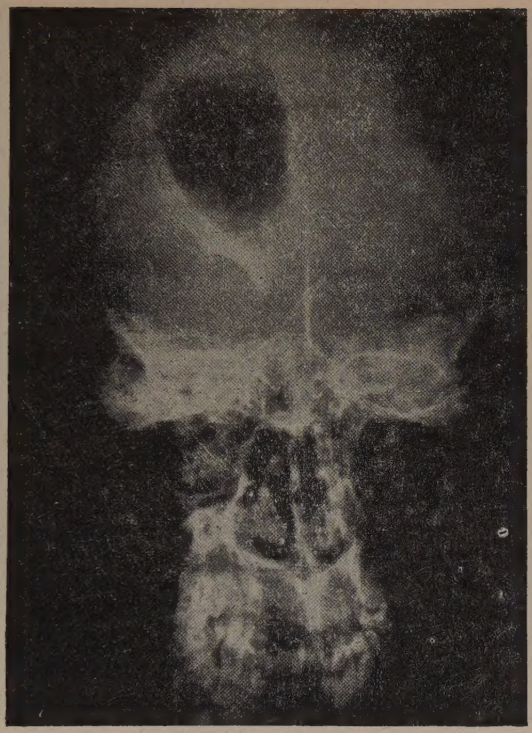

Abb. 1.

19. 12. 34: Neurologische Untersuchung: Angaben; Kurz vor der Aufnahme hier habe der Pat. Brechreiz gehabt.

Befund: Psychisch normal. — Bei Beklopfen der Schädeldecke fällt in der rechten Schläfengegend leicht tympanitischer Klopfschall auf. Hier wird auch leichte Klopfempfindlichkeit angegeben. Rechts angeblich Taubheitsgefühl.

Bauchdeckenreflexe im Stehen rechts oben auslösbar, im Liegen negativ. Babinski, Oppenheim beiderseits negativ. Patellarsehnenreflexe beiderseits positiv. Radius- und Hohlhandreflexe beiderseits positiv.

Epikrise: H. hat 13 Tage vor der Aufnahme ins Krankenhaus Kopfschmerzen bekommen. Auftreten plötzlich. Dauernde Zunahme der Beschwerden, deswegen Aufnahme.

Die Röntgenaufnahme ergibt den Befund, auf den sich die Diagnose „Pneumocephalus extracerebralis“ gründet. Auch nach Abklingen der Beschwerden der gleiche röntgenologische Befund. Eine Ursache für die Erkrankung ist nicht bekannt.

H. wird angewiesen, sich beim Wiederauftreten von Beschwerden ins Krankenhaus zu begeben.

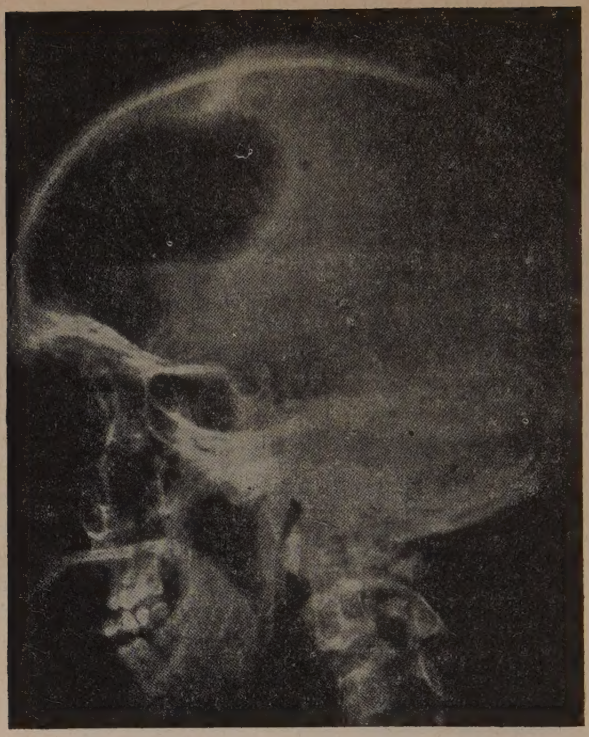

Abb. 2.

Wiederaufnahme am 29. 12. 34.

Zwischen-Anamnese: Nach Verlassen des Krankenhauses hat sich H. einige Tage leidlich wohl gefühlt. Am 25. 12. 34 setzt erneut Kopfschmerz ein, dessen Intensität zeitweise noch schlimmer ist, als vor der ersten Erkrankung. Das dumpfe Gefühl, das jetzt allgemein im Kopf besteht, ist erst stärker geworden und dann gleichmäßig bestehen geblieben. Seit dem 25. 12. 34 mehrmals morgens Erbrechen. Am selben Tage traten einzelne krampfartige Zuckungen im linken Bein auf. Da die Kopfschmerzen unerträglich geworden sind, läßt sich der Kranke wieder auf der inneren Abteilung des Krankenhauses aufnehmen.

Befund: (Am 29. 12. 34). Die inneren Organe von Brust und Bauch zeigen denselben Befund wie bei der Aufnahme am 17. 11. 34. Rachen und Mandeln gerötet, am oberen Pol der linken Tonsille kleines gelbliches Eiterstippchen. Die Trigeminusäste sind nicht druckempfindlich. In der rechten Stirn- und Schläfengegend wird geringgradiges Taubheitsgefühl angegeben. Bei Beklopfen der Schädeldecke sind heute keine Schalldifferenzen festzustellen.

Nervensystem: Pupillen reagieren gleichmäßig auf Licht und Convergenz, kein Nystagmus. Patellarsehnenreflexe rechts und links positiv.

lebhaft. Achillessehnenreflexe beiderseits positiv, beim Auslösen leichte klonische Zuckungen, die sich schnell erschöpfen. Babinski und Oppenheim beiderseits negativ. Tricepsreflexe beiderseits lebhaft positiv, links stärker als rechts. Hohlrandreflexe normal.

Im linken Bein und Arm wird ein leichtes Taubheitsgefühl angegeben. Berührungs-Schmerz- und Wärme-Kälte-Sensibilität objektiv nicht verändert, doch gibt H. an, daß sämtliche Sensibilitätsmodalitäten im linken Arm und Bein deutlich weniger intensiv empfunden würden; er müsse hier länger überlegen, um die richtigen Angaben über die Art der Prüfung zu machen. Tiefensensibilität normal. Rohe Kraft: rechter Arm 32, linker Arm 18.

Therapie und Verlauf:

1. 1. 35: Nach Coffein und nach Luminal und Aspirin gehen die Beschwerden leidlich zurück.

4. 1. 35: Röntgenaufnahme des Schädels: Gegenüber dem letzten Befund keine wesentliche Veränderung zu verzeichnen.

9. 1. 35: Ohrenärztliche Untersuchung: Beiderseits kleine Trommelfellnarben mit leichter Retraktion. Nase o. B.

12. 1. 35: Augenärztliche Untersuchung: Visus beiderseits 5/5. Die brechenden Medien sind klar. Am Augenhintergrund zeigt besonders die rechte Papille etwas unscharfe Grenzen. Beiderseits zeigen die Blutgefäße leicht gestaute Erscheinungen, so daß man glaubt, es mit einem beginnenden Stauungszustand zu tun zu haben. Ein mäßiger Gesichtsfeldausfall ist durch etwas zurückliegende Augen und große Nase bedingt. Der blinde Fleck ist nicht vergrößert. — Eine in der Augenklinik angefertigte Röntgenplatte ergab nach dem dort erhobenen Befunde Anhaltspunkte für das Vorliegen eines Stirnhöhlentumors, der gegen das Stirnhirn vorwuchert und die Ursache für die Kommunikation zwischen luftgefüllter Nebenhöhle und dem Schädelinnenraum bildet. — Baranyi, rechts: normal, links: bei Kaltspülung fehlt der Nystagmus. Zeigeversuch: normal. Drehversuch: normal.

Da jetzt leichte Sensibilitätsstörungen im linken Arm und Bein auftreten (ein Zeichen für eine Progredienz), wird der Pat. auf die chirurgische Abteilung verlegt.

Aufnahme auf die chirurgische Abteilung am 14. 1. 35.

14. 1. 35: Bei der Verlegung fühlt sich der Kranke subjektiv ganz wohl. Die Patellarsehnen- und Achillessehnenreflexe sind links etwas gesteigert. Keine Kloni.

16. 1. 35: Die Röntgenaufnahme des Schädels ergibt gegenüber der letzten Aufnahme keine Veränderung.

Pat. klagt zeitweise über leichte ziehende Schmerzen in der rechten Kopfseite.

19. 1. 35: Blutdruck (nach Riva Rocci) rechts 140/85, links 120/80. Der Kranke ist außer Bett und hat keine wesentlichen Beschwerden.

Konsultation durch Nervenarzt Prof. Henneberg: Die Aerocyste scheint vorn durch die Siebbeinzellen und Nase mit der Außenwelt in Verbindung zu stehen (auf den früheren Röntgenaufnahmen leichter Größenwechsel der Cyste). Es wird vorgeschlagen, zunächst eine nor-

male Schädelaufnahme, dann gleich anschließend eine Aufnahme zu machen, bei der der Kranke die Nase zuhält, den Mund schließt und dann kräftig die Luft dagegen preßt.

22. 1. 35: In der angegebenen Weise werden zwei Aufnahmen angefertigt; der Füllungsgrad der Cyste ist aber bei beiden Aufnahmen etwa derselbe. Klagen über leichtes Taubheitsgefühl in der rechten Gesichtshälfte.

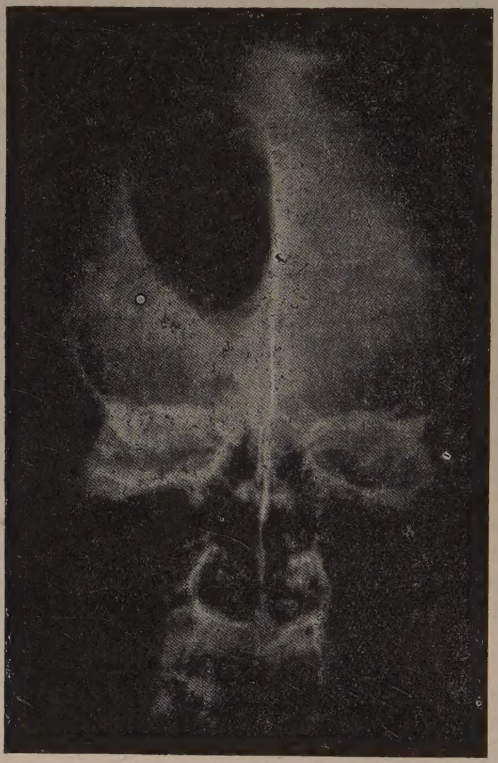

Abb. 3.

28. 1. 35: Der Pat. gibt an, heute ein ausgesprochenes Taubheitsgefühl im linken Bein zu haben. Die Patellar- und Achillessehnenreflexe links sind jetzt deutlich gesteigert. Es besteht ausgesprochener Fuß- und Patellarklonus links.

1. 2. 35: Röntgenkontrolle: Die Cyste scheint sich nach vorn an Größe ausgedehnt zu haben (s. Abb. 3 und 4).

3. 2. 35: Da die Krankheitserscheinungen jetzt zunehmen, (H. zieht beim Gehen jetzt auch das linke Bein etwas nach) wird zunächst die Punktion der Cyste beschlossen.

5. 2. 35: Punktion (Prof. Dr. Wildegans): Die Cyste wird in der linken Stirngegend punktiert. Es werden etwa 80 ccm Luft unter

Abb. 4.

Wasser mit der Spritze abgesaugt. Es wird durch die Punktion festgestellt, daß die Luftansammlung zwischen Dura und Gehirn liegt.

9. 2. 35: H. fühlt sich nach der Punktion wohler. Die Kopfschmerzen haben nachgelassen. Der Fußklonus ist zurückgegangen. Die Reflexe sind links weiter gesteigert. Das taube Gefühl in den Beinen hat nachgelassen.

11. 2. 35: Entfernung der Nähte. Wunde per primam geheilt.

12. 2. 35: Röntgenaufnahme (s. Abb. 5): Die Aufhellungsfigur kommt heute in der rechten Stirnbeingegend nur noch in geringem Umfange zur Darstellung. Die Konturenzeichnung des Knochens in Höhe der Siebbeinzellen ist unscharf und fleckformig verschattet. Eine Geschwulst, die den rechten Siebbeinzellen oder der rechten Stirnhöhle angehört, ist nicht auszuschließen. Deshalb am

14. 2. 35 Operation in Lokalanaesthesie mit Aether-Zusatznarkose (Prof. Dr. Wildegans): Große bogenförmige Incision in der Stirngegend. Basis des Hautlappens über dem rechten Auge. Anlegen von Borlöchern, die dann durch Sudeck'sche Fräse so verbunden werden, daß ein Handteller großer Knochen-Periostlappen entsteht, der nach dem Auge zu heruntergeklappt wird. Bei Kontrolle der vorderen Schädelgrube zeigt sich rechts von der stark ausgebildeten Crista galli ein höckriges Osteom von der Größe eines Daumen-Endgliedes.

Abb. 5.

Die Basis dieses Osteoms sitzt neben der Lamina cribrosa. Gegenüber dem Osteom ist die Dura eingedrückt und in etwa 1.5 cm Länge quer eingerissen; dort quillt etwas Gehirn vor. Das Osteom wird abgemeißelt und der Schlitz in der Dura mit Catgut vernäht. Darnach wird der Hautknochenlappen zurückverlegt. Die Kopfschwarte wird durch versenkte Hautnähte wieder befestigt.

Diagnose: Pneumatocele cranii. Osteom in der vorderen Schädelgrube im Bereich der Lamina cribrosa. Die Luft im Schädel ist offenbar von der Nase neben dem Osteom durch die teilweise zerstörte Lamina cribrosa subdural eingetreten.

Nach der Operation blutet der Kranke aus der Nase. Nach intravenöser Claudeninjektion steht die Blutung.

16. 2. 35: Kontrolle der Wunde: Heilung per primam. Aseptischer Verband. H. klagt über starke Kopfschmerzen.

20. 2. 35: Nur noch geringe Kopfschmerzen. Der Kranke fühlt sich wohl. Blutungen aus der Nase sind nicht mehr aufgetreten.

25. 2. 35: Wohlbefinden. Entfernung der Nähte. Primäre Wundheilung. Die Trepanationsstelle ist ganz wenig eingesunken. Sehr selten noch geringe Kopfschmerzen. Die Reflexe am linken Bein sind kaum noch gesteigert. Kein Klonus mehr.

Abb. 6. (Nach der Operation)

Es liegt hier ein Fall von subduraler Luftansammlung im Schädel vor, bei dem unzweifelhaft ein etwa Daumenendglied großes Osteom der vorderen Schädelgrube zur teilweisen Zerstörung der Lamina cribrosa und zur Verletzung der Dura geführt hatte. Dadurch war eine Kommunikation zwischen der Nase und dem Subduralraum entstanden. Es ist durchaus wahrscheinlich, daß bei einer plötzlichen Druckerhöhung, vielleicht, wie in den meisten später mitgeteilten Krankheitsfällen, beim Niesen oder Nasenschnauben Luft auf dem beschriebenen Wege in den Subduralraum gepreßt wurde. Der Zeitpunkt für ein stärkeres Anwachsen der Pneumatocele dürfte der 4. November 1934 sein, der Tag, an dem die heftigen Kopfschmerzen plötzlich in der rechten Schläfengegend auftraten. Zu diesem Zeitpunkt hatte die Luftansammlung offenbar einen Grad erreicht, der das Gehirn durch Raumbeengung beeinträchtigte und zu Reizerscheinungen führte. Im Vor-

dergrund der klinischen Erscheinungen stehen hier die unerträglichen Stirnkopfschmerzen in der rechten Seite, Schwindelgefühl, Brechreiz und später auch Erbrechen. Dazu kommen etwa $1^1/_2$ Monate nach Beginn der Erkrankung ein dumpfes Gefühl im Kopf und krampfartige Zuckungen im linken Bein. — Der objektive Befund ergibt tympanitischen Klopfschall und Klopfempfindlichkeit über dem rechten Stirnbein, später Steigerung der linksseitigen Patellar- und Achillessehnenreflexe und ausgesprochenen Fuß- und Patellarklonus links. Auch wurden Sensibilitätsstörungen im linken Arm und Bein festgestellt, zum Schluß Nachschleppen des linken Fußes.

Die Diagnose wurde aus dem tympanitischen Klopfschall über dem rechten Stirnbein, aus dem Ergebnis einer Reihe von Röntgenaufnahmen und der Hirnpunktion gestellt.

Nach den klinischen Krankheitserscheinungen kamen differentialdiagnostisch Cysten, Tumoren, Echinococcus oder ein Hirnabsceß in Frage, die aber durch die Punktion unter Wasser, die Röntgenbefunde und den tympanitischen Klopfschlall über dem Stirnbein (wie schon oben erwähnt) ausgeschaltet werden konnten.

Als Therapie kam, nachdem die Diagnose gesichert war und die Krankheitserscheinungen immer heftiger wurden, nur die Operation in Frage (Abmeißeln des Osteoms, Verschluß des Durarisses).

Die Operationswunde ist per primam geheilt. Im Röntgenbild ist die Pneumatocele verschwunden. Das Nervensystem zeigt keinerlei krankhafte Veränderungen mehr. Der Kranke ist $1^1/_2$ Jahre nach der Operation beschwerdefrei.

In der Literatur hat Siegmund in einer Arbeit „Pneumocysta cerebri" (Dt. Zeitschr. f. Chir., Sept. 1926, 3. u. 4. Heft) einen Fall veröffentlicht, bei dem es nach einer Fraktur des Stirnbeins zu einer Luftansammlung im Stirnhirn gekommen war, und zwar wurden die Erscheinungen erst 5 Wochen nach der Entlassung beobachtet, als der Patient nach dreiwöchigem Krankenhausaufenthalt völlig beschwerdefrei gewesen war.

Es war hier durch einen Knochensplitter des os frontale zu einer Verletzung der Dura gekommen und zu einer kleinen Wunde an der Hirnrinde. Beim Niesen unter großem Druck war die Luft durch die Nase, Stirnhöhle und deren Oeffnung (bei der Operation festgestellt) in das Hirn eingedrungen. Sie hat sich hier nach Siegmund eine Höhle gegraben, und die zusammenfallende Hirnsubstanz hat die feine Eintrittsöffnung wieder verschlossen. Auch die Dura war mit einer feinen Narbe wieder verheilt. Die Luftansammlung war also nur von Gehirnsubstanz umgeben und stand mit keiner Gehirnkammer in Verbindung. Die Höhle wurde bei der Operation mit Fett aus dem Oberschenkel ausgefüllt. Im Vordergrund der klinischen Erscheinungen stehen hier die starken Kopfschmerzen und öfter auftretender Liquorabfluß aus der Nase, zeitweise auch Bewußtseinstrübung. Besondere Veränderungen an den Reflexen wurden nicht festgestellt. Die Diagnose wurde gestellt aus dem tympanitischen Perkussionsschall über der Luftansammlung und dem Röntgenbild.

Siegmund gibt nach der Lokalisation der Luftansammlung eine Einteilung in 1. intraventrikulare (in den Hirnkammern), 2. intracraniale, aber extracerebrale, 3. intracerebrale (zu denen der Siegmundsche Fall gehört). Der von mir berichtete Fall mit der Luftansammlung im Subduralraum würde darnach zu 2. zu rechnen sein. Siegmund berichtet dann über neun Fälle von intracerebralen Luftansammlungen, die ich noch kurz erwähnen möchte:

1. Dukens: Infanteriegeschoßverletzung der linken Stirnhöhle, über dem linken Stirnbein tympanitischer Klopfschall. Im Röntgenbild 5 Mk.-Stück große Schattenaussparung mit beweglichem Flüssigkeitsspiegel. Hier wurde die Höhle drainiert. Der Kranke ging an Gehirnabsceß im linken Stirnlappen zugrunde.
2. Dukens: Tangentialschuß des Hinterhauptbeines. Knochendefekt des Hinterhauptbeines mit Fissuren in die Warzenfortsatzzellen. Unter der Verletzung haselnußgroße Luft-Flüssigkeit enthaltende Höhle im Gehirn. Eröffnung, Entfernung von 2 Knochensplittern, Heilung. Im Röntgenbild keine Lufthöhle mehr.

3. Kredel: Infanteriegeschoßverletzung des Schädels. Nach 4 Wochen Tympanie über dem rechten Stirnbein. Im Röntgenbild eigroße Schattenaussparung im rechten Stirnlappen. Bei Eröffnung der Höhle Luft und blutiges Serum und an der Hinterwand der Stirnhöhle enge Oeffnung. Drainage und Ausräumen des Sinus frontalis. Heilung. Röntgenbild zeigt keine Höhle mehr.
4. Verebély: Infanteriegeschoßverletzung. Im Röntgenbild Schattenaussparung im rechten Stirnlappen. Bei Eröffnung der faustgroßen Höhle entweicht Luft.
5. Brüning: Infanteriegeschoßverletzung der rechten Stirnhöhle. Nach 53 Tagen Liquorabfluß aus der rechten Nasenöffnung. Ueber der rechten Stirnbeinseite tympanitischer Schall. Röntgenaufnahme: Gänseeigroße Schattenaussparung im rechten Stirnlappen. Bei Eröffnung der Höhle Luft. Bildung eines Knochendefekts und Drainage. Nach 15 Wochen sieht man noch eine kleine Höhle im Röntgenbild.
6. Wodarz: Gehirnzertrümmerungshöhle durch Schrapnellschuß. Nach 19 Tagen Kommunikation zwischen Höhle und äußerer Verletzung durch ventilartige Oeffnung. Beim Kopfbewegen hört man Luft ein- und ausströmen. Entfernung eines Knochensplitters. Die Höhle fällt zusammen. Heilung.
7. Holmes: Nach Stirnhöhlenfraktur zeigt das Röntgenbild eine ovale Schattenaussparung im Frontalhirn. Bei Operation entleert sich Luft und trübe Flüssigkeit. Tod nach 2 Monaten an Meningitis.
8. Spiller: Verletzung des linken Sinus frontalis bei Schädelfraktur. In der Schläfengegend im Röntgenbild Schattenaussparung. Bei Incision der gespannten Dura entweicht Luft. Der Kranke starb am nächsten Tage.
9. Barbe und Glenard: fanden anstelle einer Aerocele bei einem verstorbenen Kranken eine 25 ccm Flüssigkeit enthaltende Cyste.

Fast immer entstehen die Luftansammlungen im Schädel durch Verletzungen der lufthaltigen Kammern, aus denen dann bei Steigen des Luftdrucks, z. B. beim Niesen, die Luft ins Gehirn oder wie in dem berichteten Fall in den Subduralraum gepreßt wird.

Siegmund hält die Operation für nötig, da die Luftansammlung im Gehirn immer sehr unangenehme Erscheinungen macht und mit einer Resorption der Luft in kurzer Zeit nicht zu rechnen ist, wie sein Fall beweist. Er schlägt die Eröffnung der Höhle vor und die Ausfüllung mit frei transplantiertem Fett. Die Drainage nach außen hält er wegen der Gefahr der Sekundärinfektion für nicht ratsam.

Reisinger (Bruns' Beitr. 1918, 120) teilt einen Fall von traumatischer Pneumatocele im rechten Stirnlappen mit, die er 1918 operiert hat. (Verletzung durch Gewehrgranate). Auch Reisinger tritt unbedingt für die operative Behandlung der Pneumatocele ein.

Schon 1916 bespricht Passow in seiner Arbeit „Luftansammlung im Schädelinnern" (Beitr. z. Anatomie des Ohres, der Nase und des Halses 1916, 8) zwei von ihm beobachtete Fälle, die beide dem Siegmundschen ähneln, Pneumatocelen nach Verletzungen des Stirnbeins. Passow hält die Entfernung des knöchernen Bodens der Stirnhöhle und einiger Siebbeinzellen für zweckmäßiger, als die Fett- oder Schleimhautlappen-Verpflanzung, da durch den freien Zutritt der Luft zwischen Nase und Stirnhöhle jede Ventilwirkung ausgeschlossen sei.

Fast alle bisher berichteten Krankheitsfälle von Pneumatocelen sind durch Knochenverletzungen, meistens durch Schüsse, mit Beteiligung des Siebbeines und des Sinus frontalis hervorgerufen. Sie haben hier im Vergleich mit unserem Fall das größere Interesse, da es sich auch bei uns um eine Zerstörung von Siebbeinzellen handelt.

Weit häufiger als die bisher behandelte sogenannte Pneumatocele syncipitalis ist die Pneumatocele occipitalis, die mit den Zellen des proc. mastoideus kommuniziert und die in der älteren Literatur mehrfach beschrieben wurde, so von Kramer (1896 Zentralbl. f. Chir. Nr. 21), Muck (Ztschr. f. Ohrhlk. 73, H. 4), Wernher (Dt. Ztschr. f. Chir. 3 H. 5 u. 6, S. 381, 1873), Ström (Nordisk medicinsk. Archiv 1902, Abtlg. Chirurgie H. 2), Sonnenburg (Dt. med. W. 1889, S. 533), Nové Josserand und Carle (Lyon méd. Nr. 5), Nicod (Revue de la Suisse rom. 1908, Nr. 9) und anderen.

Müller (Bruns' Beitr., 120, 1920 III) gibt in seinem Bericht „Ueber die Pneumatocele cranii" eine Einteilung in Luftgeschwülste, 1. die, die hintere seitliche Kopfgegend einnehmen und mit den Warzenfortsatzzellen kommunizieren, und 2. solche, die an der seitlichen Stirngegend ihren Sitz haben und mit dem Sinus frontalis in Verbindung stehen (1. Pneumatocele occipitalis und 2. Pneumatocele syncipitalis), von denen die letzten, wie schon erwähnt, weit seltener sind.

Müller berichtet dann ausführlich über eine 50-jährige Frau, die vor 15 Jahren mit Schmerzen und starker Schwellung des linken Ohres erkrankt war. Die Schwellung ging dann wieder spontan zurück. Nach 9 Jahren trat im Anschluß an heftiges Niesen die Erkrankung wieder auf. Eine Operation wurde abgelehnt, die Krankheit heilte wieder spontan. Dann setzte die Krankheit nach 6 Jahren wieder mit Bildung einer großen Vorwölbung ein, die nach hinten einen Querfinger hinter den äußeren Gehörgang reichte, vorn fast bis an den äußeren Rand der orbita und unten etwa bis an den oberen Rand des Gehörganges. Die Schwellung fühlte sich cystisch prall gespannt an, über ihr war tympanitischer Perkussionsschall deutlich nachweisbar. Der Tumor konnte mit den Händen ausgedrückt werden, dabei verspürte die Kranke ein „sausendes, knatterndes Geräusch" im Ohr. Bei entspannter Geschwulst fühlte man über der Knochenfläche kleine Leisten und Prominenzen, am Rande einen Wall von Knochenhöckern. Die Geschwulst füllte sich dann bald wieder. Sonst war kein krankhafter Befund nachweisbar. Das Röntgenbild (seitliche Aufnahme) zeigte über dem os temporale eine aufgehellte Zone und darin ein Maschenwerk dunkler Linien. Das Bild von hinten nach vorn zeigte die Abhebung der Galea vom Schädel. Bei der Operation wurde das Periost in der Ausdehnung der Cyste entfernt, der Knochen geglättet und die einzelnen vorhandenen pneumatischen Räume ausgeräumt. In die Höhle wurde Fett frei transplantiert (Heilung).

Die Lokalisation der Pneumatocele occipitalis ist hier nicht ganz typisch, denn meist soll die Geschwulst hinter dem Ohr beginnen und sich dann nach hinten und oben

ausbreiten. Müller gibt an, daß die Form der Pneumatocele immer charakteristisch eine scharf umgrenzte, prall gespannte Abhebung der Weichteile vom Knochen sei. Tympanitischer Klopfschall sei stets nachweisbar. Typisch sei auch, daß sich die Luft immer auspressen lasse, und zwar bei der Pneumatocele occipitalis ganz langsam im Gegensatz zu der Pneumatocele syncipitalis. Die Kranken sollen außer zeitweise auftretendem, dumpfen Druck keine erheblichen Beschwerden haben. In einzelnen Fällen soll das Geruchsvermögen erloschen sein. Die Erkrankung befällt besonders das männliche Geschlecht (unter 18 Fällen 16 Männer). Das Alter der Kranken liegt meist zwischen dem 20. und 35. Lebensjahr. Die Aetiologie der Pneumatocele occipitalis ist nach Müller nicht geklärt. Voraussetzung sei die Verbindung zwischen Luft- und Außenfläche des Schädeldaches 1. durch angeborene Knochenlücken, 2. durch traumatische Einwirkungen und 3. durch entzündliche Prozesse. Traumatische Einwirkungen und entzündliche Prozesse (Ohrerkrankungen) sind bei der Pneumatocele occipitalis die Hauptursache. Die mangelnde Resorption der Luft führt Müller auf die Einlagerung zwischen Knochen und Periost zurück und das Größerwerden der Pneumatocele auf einen Ventilmechanismus, der den Luftzustrom erlaubt, aber den Luftrückstrom verhindert und in den anatomischen Verhältnissen des Ohres zu suchen ist, ohne daß dieser Ventilmechanismus genauer erklärt wäre. In einzelnen Fällen ist die Entstehung der Pneumatocelen auch durch Gasbildung (durch Saprophyten) bei Ohreiterungen beobachtet worden (Nové Josserand und Carle, Muck). Als Therapie empfiehlt Müller die Operation mit Einlegen eines Fettlappens in die Knochenhöhle.

G. Jansson (Acta radiologica 7, 1926 III) referiert einen Fall von Pneumatocephalus aus der chirurgischen Universitätsklinik Helsingfors, wo bei einer Schädelbasisfraktur eines 27-jährigen Mannes Luft in die Vorderhörner der Seitenventrikel eingedrungen war und diese stark erweitert hatte. Klinisch beobachtete er bei dem Kranken heftige Kopfschmerzen, Schwindel, Erbrechen und zeitweise leichte Zuckungen in den Extremitäten, außerdem

völlige Anosmie. Das Röntgenbild ermöglichte die Diagnose. Die Operation zeigte den Weg, den die Luft in die Ventrikel genommen hatte. Bei der Basisfraktur war es zu einer Verletzung der Lamina cribrosa und dadurch zur Kommunikation mit den Siebbeinzellen gekommen, und durch die Kontusion mit folgender Erweichung der Hirnsubstanz hatte sich ein Fistelgang zwischen dem Vorderraum der Seitenventrikel und der Lamina cribrosa gebildet. Beim Schneuzen der Nase war dann die Luft eingepreßt worden und hatte zum Pneumatocephalus geführt.

Ueber einen ähnlichen Fall, den ich auch anführen möchte, berichtet Th. Eggers (Archiv f. klin. Chir. 144, 1927, I) „Pneumatocephalus und Liquorrhoea nasalis nach Schädelfraktur". Ein 34-jähriger Mann erlitt bei einem Motorradunfall neben anderen Schädelverletzungen einen Bruch der hinteren Stirnhöhlenwand und wahrscheinlich auch eine nach dem Schädelinnern geöffnete Siebbeinzellenverletzung.

Die Dura und Arachnoidea seien eröffnet gewesen, aber durch Verklebungen oder Blutkoagula gegen die Nebenhöhlen wieder abgeschlossen worden. Nach 23 Tagen schneuzte der Kranke sehr stark, dadurch wurden die Verklebungen wieder gelöst, und es wurde Luft aus dem Nasen-Rachenraum in den Subarachnoidalraum gepreßt. Es habe sich eine Liquorrhoea nasalis eingestellt und von der Nase sei auf dem Wege über Stirnhöhle oder Siebbeinzellen-Subarachnoidalraum durch den 4. und 3. Ventrikel immer mehr Luft in den rechten Seitenventrikel gekommen. Spontane Ausheilung nach 6 Wochen. Auch hier wird eine völlige Anosmie erwähnt, die Eggers aber nicht besonders wertet, da der Kranke schon früher einen sehr schlecht ausgebildeten Geruchssinn gehabt habe. Es ist auffällig, daß diese Anosmie bei vielen berichteten Fällen erwähnt wird.

Unter etwa 20 Fällen von Pneumatocelen occipitalis möchte ich hier auch den von Laufenstein (Bruns' Beitr. 145, 1928/29, S. 524) berichten, der in manchem dem von Müller beschriebenen ähnelt, aber der doch eine Besonderheit enthält, die ich in der mir zugänglichen Literatur nicht mehr gefunden habe. Es ist das gleichzeitige

Bestehen einer Pneumatocele extracranialis (occipitalis) und intracranialis (hier zwischen Dura und Schädelknochen). Außerdem bringt diese Arbeit eine neue Aetiologie nämlich die das Maß des Normalen übersteigende Pneumatisation nicht nur des Warzenfortsatzes, sondern auch des Hinterhaupt- und Schläfenbeines. Irgend ein Trauma ist in diesem Falle der Bildung der Pneumatocele nicht vorausgegangen.

Der 19-jährige junge Mann bemerkte plötzlich zwei etwa walnußgroße Geschwülste am Hinterkopf, die allmählich größer wurden. Es traten bald Kopfschmerzen auf, und die Geschwülste nahmen an Größe beträchtlich zu. Beim Husten und Niesen hatte er stechende Schmerzen im Hinterhaupt und beim Druck auf die Geschwülste Druckgefühl im rechten Ohr. Der Befund erinnert an den Müller'schen Bericht: Geschwulst gut abgrenzbar, prall elastisch, beim Eindrücken fühlt man grobhöckerige Unebenheiten, an der Peripherie der Geschwulst einen deutlichen Knochenwall. Die Geschwulst läßt sich nicht exprimieren, jedoch ist eine Vorwölbung des rechten Trommelfelles bei Druck auf die Geschwülste deutlich zu sehen. Beim Valsava'schen Versuch füllt sich die vorher durch Punktion entleerte Geschwulst wieder prall. Im Röntgenbild fällt auf, daß die starke Pneumatisation des Warzenfortsatzes sich bis auf das Hinterhauptbein (ungefähr bis zur Mittellinie) erstreckt. Im Hinterhauptbein sind reichlich lufthaltige Zellen. Der Knochen ist sehr dünn, ein Defekt aber nicht nachweisbar. Beim operativen Eröffnen des Periostes entweicht zischend Luft. Wie Müller entfernt auch Laufenstein die kleinen Knochenleisten- und Vorsprünge, wobei ein Knochendefekt entsteht. Die Lamina interna ist mit der Dura durch mehrere Stränge verbunden. Die Kommunikation mit dem Warzenfortsatz und der Schädeldefekt werden mit einem frei transplantierten Fascien-Fettlappen verschlossen. Laufenstein teilt die Pneumatocelen am Schädel in intra- und extracranielle ein. Die ersteren meistens im Gehirn entstehen immer durch Trauma; bei den extracraniellen unterscheidet er die occipitalen (Kommunikation mit dem Warzenfortsatz) und die syncipitalen (K. mit der Stirnhöhle) Pneumato-

celen. Laufenstein nimmt für seinen Fall einen Ventilmechanismus an, der den Lufteintritt (willkürliche Füllung durch den Kranken), aber nicht das Wiederaustreten der Luft gestattet. Die Entstehung der Pneumatocelen führt er auf Lücken in der äußeren Wand eines pneumatisierten Knochens zurück, die entweder angeboren oder erworben (Traumen, cariöse Prozesse) sein können. Es scheint bei starkem Pressen zu einem Defekt der dünnen Knochendecke der pneumatischen Zellen gekommen zu sein. Laufenstein glaubt, daß in vielen Fällen die Entstehungsursache der Pneumatocele in einer zu starken Pneumatisation des Warzenfortsatzes oder des Hinterhaupt- und Schläfenbeines zu suchen sei, die mit den Warzenfortsatzzellen kommunizieren. Es bestand im Falle Laufenstein's auch eine Verbindung der pneumatischen Zellen mit dem Schädelinnern, so daß also Luft zwischen Dura und Schädel eindringen konnte. Es lag also eine intra- und extracranielle Pneumatocele vor. Therapeutisch sei die Operation unerläßlich, die freie Fettransplantation wird zum Verschluß der Kommunikationshöhle empfohlen.

Das weitere Schicksal des letztbeschriebenen Falles erfahren wir in einer Mitteilung von H. Neuffer (Archiv f. klin. Chir., 160, 1930 III. S. 118) „Beitrag zur Therapie der Pneumatocele occipitalis". Die Nachuntersuchung des im Juli 1928 von Laufenstein operierten Kranken ergab im November 1928 einen guten Erfolg der Operation. Aber im Mai 1929 bildete sich erneut eine langsam größer werdende, diesmal etwas tiefer und mehr seitlich sitzende Geschwulst, die beim Druck starke Kopfschmerzen verursachte. Den von Neuffer erhobenen Lokalbefund gebe ich wörtlich wieder: „Der rechte Anteil der Hinterhauptschuppe trägt eine fast halbkugelige Vorwölbung von 11 cm Länge und 9 cm Breite, die in ihrer Mitte eine leichte Einsattelung zeigt. Die Vorwölbung ist von einem wallartigen, höckrigen Knochenrand umgeben. Sie zeigt eine prallelastische, eher weiche Konsistenz und tympanitischen Klopfschall. Ungefähr 2 Querfinger vom Geschwulstrand entfernt läuft eine bogenförmige, nicht adhärente Operationsnarbe. Der Warzenfortsatz ist etwas größer als normal, zeigt im übrigen normale Konfiguration und Konsi-

stenz, der Klopfschall gegenüber links ist tiefer. Die Geschwulst ist nicht expressibel, unter Pressen bei geschlossenem Mund und Nase scheint sich die Spannung zu erhöhen". — Das Röntgenbild zeigt die vielkammerige Pneumatisation in der rechten Hinterhauptgegend in Verbindung mit den pneumatischen Warzenfortsatzzellen rechts. Es besteht ein eigroßer Knochendefekt, die Weichteile sind vorgewölbt, darunter befinden sich gekammerte Lufthöhlen. Die reichliche Pneumatisation des proc. mastoideus geht in die großkammerigen Zellen des Occiput über. Um die Verbindung zu den lufthaltigen Räumen des Ohres zu unterbrechen, hat Neuffer im Januar 1930 die Antrotomie mit weitgehender Ausräumung der Warzenfortsatzzellen und der lufthaltigen Hohlräume im Bereiche der Geschwulst ausgeführt. In den Knochendefekt hat er zwei Hautlappen eingeschlagen. Mitte Februar 1930 wird der Kranke beschwerdefrei entlassen. Das Trommelfell ist erschlafft. Beim Pressen ist nirgends am Schädel ein Luftaustritt nachzuweisen. Nach $3^1/_2$ Monaten befindet sich der Kranke wohl. — Nach seiner Erfahrung hält Neuffer die Antrotomie für ein sicheres Mittel zur Heilung der Pneumatocele occipitalis.

Rand, Karl W. (Arch. Surg. 20, 935—958, 1930) gibt in einer Arbeit „Traumatischer Pneumocephalus" einen Bericht über 8 Fälle, von denen 3 an einer Meningitis (Pneumococcus-, bzw. Streptococcusinfektion) gestorben sind; die anderen wurden geheilt. Alle Kranken sind operiert worden, die Verletzung der Dura wurde gefunden und geschlossen. Rand empfiehlt die Operation, bei konservativer Behandlung könne es allmählich auch zu einer Resorption der Luft kommen — die Gefahr der Meningitis jedoch sei groß.

Auf Grund von Tierversuchen, bei denen durch Trepanationsöffnungen Luft in die Schädelhöhle eingeblasen wurde, stellt Henri Pachoud (17. Jahresvers. der Schweiz. Ges. f. Chir., La Chaux-de-Fouds, 1930) fest, daß zum Entstehen eines Pneumocephalus 1. ein Liquorverlust oder starker Blutverlust, 2. eine Kommunikation einer „präexistenten Knochenhöhle mit einer Duraverletzung" nötig sei. Die Luft steigt zum höchsten Punkt der Schädelhöhle.

Albrecht, Comberg und Seiffert (Nervenarzt III, 534—537, 1930) beschreiben einen Fall von Pneumatocele frontalis, bei dem allmählich ein Exophthalmus aufgetreten war, und bei dem der Verdacht auf einen von der Dura ausgehenden, das Orbitaldach usurierenden Tumor bestand. Die Hirnpunktion ergab Luft. Der Exophthalmus trat aber nach kurzem Verschwinden wieder auf. Heilung trat nach operativer Eröffnung der Stirnhöhle und der Siebbeinzellen ein. Es wird als Entstehungsursache für die Pneumatocele ein Ventilverschluß in den Taschen der Schleimhaut angenommen.

Ich möchte kurz noch einen von G. Worms und I. Didiéé (Bull. Soc. nat. Chir. Paris 56, 1403—1411, 1930) veröffentlichten Fall erwähnen, bei dem es nach einer Schädelfraktur zu einer Pneumatocele des Stirnbeins gekommen war, die sich nach 4 Monaten von selbst resorbiert hatte. Die Diagnose wurde aus einem Plätschergeräusch beim Kopfbewegen und aus dem Röntgenbild gestellt. Beide Verfasser stellen sich auf den Standpunkt, daß die Operation nur in seltenen Fällen erforderlich sei, da es meist zur spontanen Resorption komme.

Einen ähnlichen Bericht geben Coryn und Emery wieder (A. propos d'un cas de pneumocephale, Le Scalpel, 1930 II, 1493—1509). Bei einem 36-jährigen Mann mit einer Impressionsfraktur am rechten Stirnbein kommt es 17 Tage nach dem Unfall zu Liquorfluß aus der rechten Nase und zu epilepsieartigen Zuckungen im rechten Bein. Das rechte Auge ist fast blind. Etwa 3 Monate nach Auftreten des Liquorflusses wird im Röntgenbild eine subdurale Luftansammlung im 3. und rechten Ventrikel festgestellt. Spontanheilung nach 16 Tagen. Aus der dann folgenden Statistik über 40 bis 1930 bekannt gewordenen Pneumatocelen kann man entnehmen, daß 26 nach Knochenbrüchen, 11 nach Schußverletzungen, 1 nach einer Warzenfortsatzoperation, 1 nach einer Sinusitis, und 1 Fall von Santoro aus dem Jahre 1923 als Folge eines Tumors im Bereiche der Siebbeinzellen, aufgetreten sind. Ueber den letzten Fall wird nichts genaueres berichtet, da die Veröffentlichung nicht zugänglich war. Dieser Bericht würde im Vergleich zu unserm Krankheitsfall von größtem Interesse sein, aber

in der mir zugänglichen Literatur habe ich ihn auch nicht finden können.

Ueber eine subdurale Pneumatocele nach einer Fraktur des Stirn- und Siebbeines schreibt Giordano („Di un caso die pneumoencefalo traumatico", Policlinico Sez prat. 1931 I, 471—476), bei der es im späteren Verlauf zu einer tödlichen Meningitis gekommen war. Er empfiehlt, wenn nicht bald die Spontanresorption eintritt, die Operation.

Miller, Klemmer und Snoke (J. amer. med. Assoc. 96, 172—173, 1931, „Traumatic pneumocephalus") veröffentlichen einen Fall von subduraler Luftansammlung über der rechten Stirnregion und Luftfüllung des linken Seitenventrikels und des dritten Ventrikels nach Stirnbeinfrakturen mit Fissuren in beide Stirnhöhlen und beide Orbitaldächer. Der Liquorfluß aus der Nase trat hier mit Nasenschnauben auf. Bei der Operation zeigte sich ein Durariß, von dem ein Kanal in die Hirnsubstanz führte, der mit dem linken Seitenventrikel kommunizierte. Heilung bis auf Verlust des Geruchssinnes.

Einen weiteren Bericht über traumatische Pneumatocele geben Leclerk und Roy („Pneumatocèle intracranienne traumatique", Serve. de Clin. Chir., Ecole de Méd., Dijon, Lyon chir. 28, 541—547, 1931). Bei einem 30-jährigen Mann kommt es nach einem Schädelbruch, bei dem sich eine Entlastungstrepanation erforderlich gemacht hatte, zum Hirnwasserfluß aus der Nase. Es wird eine Pneumatocele über der linken Stirngegend festgestellt. Exitus an Hirnhautentzündung (bei Streptococcenbrustfelleiterung). Beide halten die Operation nur bei bedrohlichem Hirndruck für angezeigt.

Geber (Zentrbl. f. Chir. 1931 II, 1446—1449) berichtet über einen 22-jährigen Mann, der eine Stirnbeinfraktur mit Eröffnung der Stirnhöhle und Dura erlitten hatte. Nach 33 Tagen tritt Liquorrhoe auf. Das Röntgenbild ergibt eiförmige Flecke im Stirnhirn. Heilung tritt bei Ruhelager ein.

Ein ähnliches Krankheitsbild gibt Torsten Skoog („Intracranielle Luftansammlung nach Schädigungen der pneumatischen Räume des Schädels", Acta chir. scand.,

Stockh., 68, 310—324): Bei einem 15-jährigen Jungen treten nach einem Unfall Bewußtlosigkeit, Nasenbluten, Erbrechen, ein epileptiformer Anfall und klonische Zuckungen in Armen und Beinen auf. Im Röntgenbild werden zwei Stirnbeinfrakturen festgestellt. Nach dreiwöchiger Bettruhe Wohlbefinden. Ein Monat nach dem Unfall tropft wasserhelle Flüssigkeit aus der linken Nasenöffnung, die an Menge zunimmt. Beim Bücken spürt der Kranke ein glucksendes Geräusch im Kopf, das auch objektiv wahrnehmbar ist. Es treten bald heftige Kopfschmerzen, Apathie, Erbrechen auf. Bei Bettruhe hört der Nasenfluß auf, aber die Kopfschmerzen werden heftiger. Nach 10 Tagen Krankenhausaufnahme: Kopfschmerzen in der Stirngegend, Nackensteifigkeit, Lasègue positiv. Temperatur 38,8°. Rhinoskopisch o. B. Im Lumbalpunktat Reinkultur von kurzen Stäbchen. Im Röntgenbild zeigt sich Luft längs der Falx, neben dem Stirnbein. Nach Lumbalpunktion gehen Beschwerden und Temperatur zurück, steigen dann bald wieder an; darnach erfolgt objektiv und subjektiv Besserung. Im Röntgenbild ist die Luft nach etwa $1^1/_2$ Monaten verschwunden. Heilung. — Der Eintritt der Luft in den Schädel (wahrscheinlich Subduralraum) ist wieder nach Pressen beim Bücken aufgetreten und hat dann zur Meningitis geführt. Von einer Operation wurde abgesehen, da der Durariß anscheinend klein und schon wieder verklebt und für eine Weiterleitung der Infektion in das Endocranium keine Anhaltspunkte gefunden wurden.

Ueber ähnliche Krankheitsfälle berichten auch Mosy, S. („Un cas de pneumocéphale posttraumatique", J. belge Radiol, 20, 333—335, 1931) und Thompson und Jewett („Traumatic pneumocephalus", J. amer. med. Assoc. 98, 981—983, 1932).

Zwei weitere Beobachtungen von Pneumatocelen teilt A. Lippens (Presse méd. 1932, 95 „Intracranielle Pneumatocele") mit. Bei beiden handelt es sich um komplizierte Frakturen des Stirnbeins. Im ersten Bericht (59-jähr. Mann) treten erst nach 3 Wochen starke Kopfschmerzen auf. Das Röntgenbild zeigt eine Pneumatocele zwischen Schädel und Gehirn, die spontan ausheilt und etwa nach

einem Jahr verschwunden ist. Auch im zweiten Fall, bei dem Schädelknochen ins Gehirn eingedrungen ist, zeigt sich nach drei Wochen eine etwa taubeneigroße Luftansammlung, die spontan zurückgeht.

Nach einer Zusammenstellung von Worms und Didiée (Paris): „Intracranielle Pneumatocelen" (Ann. d' Oto-Laryng. 1932, Nr. 5) wurden bis dahin 72 Fälle von Pneumatocelen intracranialis beobachtet. Die häufigsten Entstehungsursachen sind Schädelbrüche mit Verletzungen der Nebenhöhlen oder Schußverletzungen gewesen, ausnahmsweise gasbildende Bakterien. Die Lokalisation ist extradural, subdural, intracerebral oder ventriculär. Die Luft soll fast immer bei durch Liquor- oder Blutverlust erniedrigtem Hirndruck durch plötzliche Drucksteigerung (Pressen, Niesen u. ä.) eintreten. 50 % aller Pneumatocelen etwa liegen in der Hirnsubstanz, ein Viertel in den Ventrikeln und ein Viertel extracerebral (meist subdural). Die im ganzen günstige Prognose wird durch die Infektionsgefahr etwas getrübt. Die Verfasser stellen fest, daß etwa die Hälfte der Kranken operiert wurde. Der Erfolg ist bei der Operation und bei der konservativen Behandlung fast gleich gewesen. (Es muß erwähnt werden, daß die operierten Fälle meist schwerer Art waren). Je kleiner die Lücke in der Dura sei, um so günstiger sei die Prognose bei konservativer Behandlung. Wenn die Krankheitssymptome zunehmen, raten die Verfasser zur Operation, die vor allem einen Verschluß der Dura bringen muß.

M. Keschner und J. Lander (New York), (J. amer. med. Assoc. 101, Nr. 1, 1933, „Pneumocephalus und subarachnoidale Blutung") stehen auf dem Standpunkt, daß bei etwa 60 % aller Schädelbrüche im Bereich des Sinus frontalis Luft ins Gehirn dringt. Sie nehmen dabei eine Zerreißung der Hirnhäute sicher an. Verfasser berichten über einen 27-jährigen Mann, bei dem nach einer Stirnbeinfraktur mit Sinus frontalis-Verletzung ein Pneumocephalus aufgetreten war.

Anläßlich eines ähnlichen Krankheitsbildes nach einer Schußverletzung des Schädels treten Lafitte, Henri, und D. Petit-Dutaillis: („Pneumatocèle intracranienne",

Bull. Soc. nat. Chir. Paris 59, 1390—1401, 1933) für die Operation ein, wenn bei einer Pneumatocele die Hirndruckerhöhung spät auftritt oder eine langdauernde Liquorrhoe besteht.

Die Ursache fast aller bisher wiedergegebenen Krankheitsfälle sind Traumen gewesen. Eine ganz andere Entstehungsart ist bei den in folgenden berichteten Fällen von Pneumatocelen festzustellen.

H. Cushing: („Experiences with orbito-ethmoidal osteomata having intracranial complications, with the report of four cases", Surgery Gynecology and Obstetrics 1927, I, 44, June, Nr. 6) bespricht Fälle von Osteomen am Schädel, die zu intracraniellen Komplikationen geführt haben:

Ein 23-jähriger Mann wird in die Klinik eingeliefert, weil er seit etwa 6 Monaten mit Kopfschmerzen, leichtem Exophthalmus rechts, Lichtscheu und Sehverlust des rechten Auges erkrankt war. Es besteht eine Atrophie des Nervus opticus und eine Anosmie der rechten Nase. Im Röntgenbild wird in der hinteren Partie der rechten Orbita ein Schatten sichtbar, der sich bis zur rechten Siebbeingegend hinzieht, etwa zur Fossa olfactoria. Es wird die Diagnose Meningeom der Fossa olfactoria gestellt. Die Dura erscheint durch einen kleinen harten Knochenzapfen aus dem Gebiet der hinteren Siebbeinzellen verletzt. Der Knochenzapfen und der Tumor, ein Osteom werden entfernt. Nach 8 Tagen kommt es zu einer eitrigen Meningitis, der der Kranke erliegt.

Im nächsten Bericht, bei einem 22 Jahre alten Kranken, war es vor 4 Jahren ohne besonderen ersichtlichen Grund zu Schmerzen in der rechten Kopf-, Gesichts- und Augengegend mit leichtem Exophthalmus gekommen. 10 Jahre vorher hatte er eine Verletzung der mittleren Stirngegend mit einer Hautwunde erlitten. Nach Eintreten der Kopfschmerzen war eine operative Eröffnung der Ethmoidalzellen vorgenommen, ohne daß man eine Ursache für die Beschwerden fand. Zwei Jahre lang gingen dann die Erscheinungen zurück, um dann wieder heftig aufzutreten. Bei der nun folgenden Trepanation wurde bei der Punktion des Frontallappens Luft und trübe Flüssigkeit entleert.

Bei der digitalen Untersuchung wurde ein daumengliedgroßer knöcherner Tumor festgestellt, der im Schädel nahe der Mittellinie lag. Nach einer Besserung, die drei Monate anhielt, traten dann wieder dieselben heftigen Beschwerden ein. Das Röntgenbild zeigte jetzt einen Tumor der auf der Höhe der Lamina cribrosa nach dem Schädelinnern wucherte. Die Schmerzen wurden so heftig, daß eine erneute Operation vorgenommen wurde: Bildung eines osteoplastischen Hautlappens über dem rechten Stirnbein. Es springt ein Osteomzapfen nach der Schädelhöhle hin vor und ist an einer Stelle der Dura adhärent. Bei der Operation reißt die Schleimhaut des Sinus frontalis, der geöffnet war, ein und es entleert sich eine eitrig aussehende Flüssigkeit. Aus dem geöffneten Sinus werden dann einige Schleimhautpolypen entfernt. Die Wunde wird geschlossen und drainiert. Glatter postoperativer Verlauf. Ein Jahr später tritt dann plötzlich, sich öfter wiederholend, eine Liquorrhoea nasalis und beim Kopfbewegen ein leises metallisch klingendes Geräusch auf, das auch mit dem Stethoskop wahrzunehmen ist. Eine Reihe von Röntgenbildern zeigt eine Luftansammlung in den Seitenventrikeln mit Beteiligung der Vorder- und Hinterhörner. Eine Operation wurde nicht vorgenommen, da die Krankheitserscheinungen nur geringfügig waren. 3 Monate später ging aber der Kranke unter den Erscheinungen einer Meningitis zugrunde.

In dem dritten Bericht, den Cushing gibt, handelt es sich um einen 41-jährigen Mann, Vor 5 Jahren hatte er bei einem Autounfall eine leichte Stirnverletzung erlitten. Seit einem Jahr stellen sich periodisch auftretende Kopfschmerzen mit Störungen in der Funktion der rechten Hand, der Sprache und Bewußtseinstrübungen ein. Eine Reihe von Röntgenaufnahmen lassen auf ein kleines Osteom im Bereich der Orbita und Siebbeinzellen schließen und eine weite Luftansammlung in der Stirnregion erkennen. Nach der vorgenommenen Operation fühlte sich der Kranke zunächst wohl, aber nach einigen Monaten hatte sich die Cyste wieder gefüllt, und die gleichen Erscheinungen traten wieder auf. Bei der 2. Operation zeigte sich beim Entfernen des Osteoms dicht neben ihm

ein kleiner Fistelgang, der zur Nase führte und so der Luft den Eintritt durch die von einem Osteomzapfen verletzten Dura ermöglichte. Heilung.

Der vierte Krankheitsfall hat auch zu einer Duraverletzung durch ein Osteom geführt. Es ist hier aber zu keiner Luftansammlung im Schädel gekommen.

Ein ähnliches Krankheitsbild gibt uns George Armitage: („Osteoma of the frontal sinus, with particular reference of its intracranial complication, and with the report of a case", Brit. J. Surg. 18, 565—580, 1931). Bei einem 36-jährigen Mann war schon vor 13 Jahren ein Osteom des Sinus frontalis festgestellt, die vorgeschlagene Operation war aber abgelehnt worden. An der linken Kopfseite bestand jetzt eine höckrige Vorwölbung. Im Röntgenbild erscheint der Sinus frontalis mit Knochenmasse ausgefüllt, die für ein Osteom gehalten wurde. Der linke Seitenventrikel enthielt Luft, und es bestand eine Kommunikation zwischen Sinus frontalis und Ventrikelsystem. Nach der Operation bildet sich eine Liquorfistel, die operativ zunächst ohne, dann aber mit Erfolg geschlossen wird. Die Ventrikel enthalten jetzt keine Luft mehr. Heilung.

Zum Schluß will ich noch über eine Arbeit von A. Polenow: („Ueber Pneumocephalie", Vestn. Chir. A. 87/89, 86—97, 1933), die ich nur nach einem ausführlichen Referat von Petrov kenne, da mir das Original nicht zugänglich ist, berichten. Es handelt sich dort um einen 22-jährigen Mann, der vor 3 Jahren wegen eines Orbitalosteoms operiert war. Bei dem Eingriff war ein kleines Stück des Orbitaldaches mit abgebrochen worden,. die Dura sei aber nicht verletzt gewesen. $1^1/_2$ Jahre später traten allmählich immer zunehmende Kopfschmerzen ein. Der Kranke hatte das Gefühl, als ob sich im Kopf etwas hin- und hergösse, dazu traten nachher epileptiforme Anfälle und Gedächtnisschwäche. Im Röntgenbild zeigte sich eine Luftansammlung im rechten Ventrikel. Der Kranke wurde dreimal operiert, ohne daß das Befinden sich gebessert hätte. Es kam zum Exitus. Die Autopsie zeigte ein baumförmig verästeltes Osteom, das vom Boden der vorderen Schä-

delgrube emporwachsend bis in den rechten Ventrikel eingedrungen war.

Nach ihrer Lokalisation kann man die Pneumatocelen gliedern in I. extra- und II. intracranielle.

Zu den extracraniellen (I) rechnen wir 1. die Pneumatocele occipitalis, die die hintere seitliche Kopfgegend einnimmt, und bei der durch Kommunikation mit den Warzenfortsatzzellen Luft zwischen Schädelknochen und Periost dringt.

Entstehungsmöglichkeit:

a) Angeborene Knochenlücken,
b) entzündliche Prozesse,
c) traumatische Einwirkungen,
d) übermäßige Pneumatisation des Warzenfortsatzes und Hinterhauptbeins.

2. die Pneumatocele syncipitalis, die an der seitlichen Stirngegend sitzt und mit der Stirnhöhle kommuniziert. Ursachen wie 1. a), b), c).

Die intracraniellen Pneumatocelen (II.) teilen wir ein in:

1. intraventrikuläre (Luft in den Ventrikeln),
2. intracerebrale (Luft nur von Hirnsubstanz umgeben),
3. subdurale (Luft zwischen Dura und Gehirn),
4. extradurale (Luft zwischen Dura und Schädel).

Entstehungsursachen:

a) Traumatische (Schädelbrüche, Schußverletzungen),
b) entzündliche (Sinusitis),
c) gasbildende Bakterien,
d) Osteom der vorderen Schädelgrube.

Der berichtete Krankheitsfall ist unter II. 3., d einzureihen.

Die mannigfachen klinischen Erscheinungen sind zum Teil sehr heftig, zum Teil kaum merkbar für den Kranken aufgetreten. Sehr häufig werden Kopfschmerzen, Schwindelgefühl, Erbrechen, epileptiforme Anfälle, Bewußtseinsstörungen, Reflexanomalien (Steigerungen, Klonі), Exophthalmus, Liquorrhoea u. a. beschrieben, in vielen Fällen Anosmie. Auf die Diagnose weist der oft beobachtete tympanitische Klopfschall über der Luftansammlung

und, wenn auch Flüssigkeit vorhanden ist, ein vom Kranken meist genau beschriebenes, glucksendes Geräusch beim Kopfbewegen, das auch objektiv manchmal wahrnehmbar ist, hin. Die genaue Diagnose ermöglicht meist erst das Röntgenbild.

Für die Entstehung der Luftansammlung wird von den meisten Autoren ein Ventilmechanismus angenommen, der auf einem der oben mehrfach beschriebenen Wege wohl den Luftzustrom, aber nicht mehr den Rückstrom erlaubt. (Vielleicht durch Taschenbildung der Schleimhaut in den lufthaltigen Knochenhöhlen.)

Die Frage, ob die chirurgische oder die konservative Behandlung zu empfehlen sei, ist seit langem diskutiert worden. Die Meinungen der Autoren gehen, wie das Studium der Literatur ergibt, oft kraß auseinander. Man muß die Entscheidung von der Art des Krankheitsfalles abhängig machen. Bei den leichten Fällen von festgestellter Pneumatocele ist häufig eine allmähliche Resorption der Luft bei konservativer Behandlung gesehen worden. Wenn aber eine Progredienz der Krankheitserscheinungen und Beschwerden (wie z. B. in unserem Falle) deutlich eintritt, oder wenn eine zunehmende Liquorrhoea nasalis auf einen größeren Durariß hinweist, ist die Operation unerläßlich trotz der Infektionsgefahr, wie Meningitis etc.) Sie muß zum Ziel haben, die Kommunikation zum Endocranium zu verschließen, um die immer drohende Infektion von außen zu verhindern.

Die Prognose der Pneumatocele am Schädel ist, wenn eine Infektion verhütet werden kann, günstig.

Im vorliegenden Krankheitsfalle hat die operative Entfernung des Osteoms der vorderen Schädelgrube und der Verschluß der verletzten Dura zur Heilung geführt. Es liegt hier, wohl zum ersten Mal in der deutschen Literatur beschrieben, ein Fall vor, bei dem ein Osteom durch Emporwuchern gegen das Gehirn zu einer Verletzung der Dura geführt hat und zur Pneumatocele, ohne daß ein Trauma oder eine Operation vorausgegangen ist, und der geheilt wurde, m. W. der 2. in der Literatur beschriebene geheilte Fall.

Literaturverzeichnis

Siegmund: „Pneumocysta cerebri". Dt. Zeitschr. f. Chir., Sept. 1926, 3. u. 4. Heft.

Reisinger: Bruns' Beitr. 1918, 120.

Passow: „Luftansammlung im Schädelinnern". Beitr. z. Anatomie des Ohres, der Nase und des Halses, 1916, 8.

Kramer: Zentralbl. f. Chir. Nr. 21, 1896.

Muck: Ztschr. f. Ohrhlk. 73, H. 4.

Wernher: Dt. Ztschr. f. Chir. 3, H. 5 u. 6, S. 381, 1873.

Ström: Nordisk medicinsk, Archiv 1902, Abtlg. Chir. H. 2.

Sonnenburg: D. med. W. 1889, S. 533.

Nové Josserand und Carle: Lyon méd. Nr. 5.

Nicod: Revue de la Suisse rom. 1908 Nr. 9.

Müller: „Ueber die Pneumatocele cranii". Bruns Beitr., 120, 1920 III.

Jansson, G.: Acta radiologica 7, 1926 III.

Eggert, Th: „Pneumatocephalus und Liquorrhoea nasalis nach Schädelfraktur". Archiv f. klin. Chir. 144, 1927, I.

Laufenstein: Bruns Beitr. 145, 1928/29, S. 524.

Neuffer, H.: „Beitrag zur Therapie der Pneumatocele occipitalis". Arch. f. klin. Chir., 160, 1930, III S. 118.

Rand, Karl W.: „Traumatischer Pneumatocephalus" Arch. Surg. 20, 935—958, 1930.

Pachoud, Henri: 17. Jahresvers. der Schweiz. Ges. f. Chir., La Chaux-de-Fonds, 1930.

Albrecht, Comberg u. Seiffert: Nervenarzt III, 534—537, 1930.

Worms, G. u. Didiée, J.: Bull. Soc. net. Chir. Paris 56, 1403—1411, 1930.

Coryn u. Emery: „A propos d'und cas de pneumatocephale". Le Scalpel, 1930 II, 1493—1509).

Giordano: „Di un caso di pneumoencefalo traumatico". Policlinico Sez. prat., 1931, I, 471—476.

Miller, Klemmer u. Snoke: „Traumatico pneumocephalus". J. amer. med. Assoc. 96, 172—173, 1931.

Leclerk und Roy: „Pneumatocele intracranienne traumatique". Serve de Clin. Chir., Ecole de Méd., Dijon, Lyon chir. 28, 541—547, 1931.

Geber: Zbl. f. Chir. 1931, II, 1446—1449.

Skoog, Torsten: „Intracranielle Luftansammlung nach Schädigung der pneumatischen Räume des Schädels". Acta chir. scand., Stockh., 68, 310—324.

Mosy, S.: „Un cas de pneumatocephale posttraumatique". J. belge Radiol 20, 333—335, 1931.

Thompson u. Jewett: „Traumatic pneumatocephalus". J. amer. med. Assoc. 98, 981—983, 1932.

Lippens, A.: „Intracranielle Pneumatocele". Presse méd. 1932, 95.

Worms u. Didiée, Paris: Ann. d'Oto-Laryng., 1932, Nr. 5.

Keschner, M. u. Lander New York: „Pneumatocephalus und subarachnoidale Blutung". H. amer. med. Assoc. 101, Nr. 1, 1933.

Laffitte, Henri u. D. Petit-Dutailles: „Pneumatocele intracranienne". Bull. Soc. nat. Chir. Paris 59, 1390—1401, 1933.

Cushing, H.: „Experiences with orbito — ethmoidal osteomata having intracranial complications, with the report of fours cases". Surgery Gynecology and Obstetrics 1927, I, 44, June, Nr. 6.

Armitage: „Osteoma of the frontal sinus, with particular reference of its intracranial complication, and with the report of a case". Brit. J. Surg. 18, 565—580, 1931.

Polenow, A.: „Ueber Pneumocephale". Vestn. Chir. A. 87/89, 86—97, 1933.

Lebenslauf.

Ich wurde am 4. März 1908 in Staßfurt als Sohn des Kgl. Markscheiders Ferdinand Wagner geboren. Von meinem 6. Lebensjahre an besuchte ich die Vorschule und anschließend das Reform-Realgymnasium in Staßfurt. Von 1914—1918, während mein Vater im Felde war, war ich auf dem Reform-Realgymnasium in Bingen und anschließend wieder in Staßfurt. Im Februar 1926 bestand ich die Reifeprüfung in Staßfurt. Vom Mai 1926 ab studierte ich Medizin an der Philipps-Universität Marburg und legte dort im Mai 1929 die ärztliche Vorprüfung ab. Vom November 1929 ab setzte ich mein Studium in Berlin fort und bestand dort am 10. März 1933 die ärztliche Prüfung. Das praktische Jahr leistete ich in Berlin am Horst Wessel-Krankenhaus im Friedrichshain ab, vom 1. April 1933—30. November 1933 an der chirurgischen Abteilung, vom 1. Dezember 1933—31. März 1934 an der inneren Abteilung.

Am 1. April 1934 erhielt ich die Aprobation als Arzt.

Seit 15. April 1934 bin ich an der chirurgischen Abteilung des Stadt-Krankenhauses Görlitz als Assistenzarzt tätig.

Hans Wagner.

Zum Schlusse obliegt mir die angenehme Pflicht, Herrn Professor Dr. Wildegans für die Ueberlassung des Themas meinen ergebensten Dank auszusprechen.